

Borreliose und Co- Infektionen

ein Bericht aus der kinderärztlichen Praxis


Ärzttestammtisch Neubeuern 22. 01. 2014



**Dr. med. Barbara Weitkus,
Fachärztin für Kinderheilkunde
und Jugendmedizin
Berliner Allee. 97, 13088 Berlin**



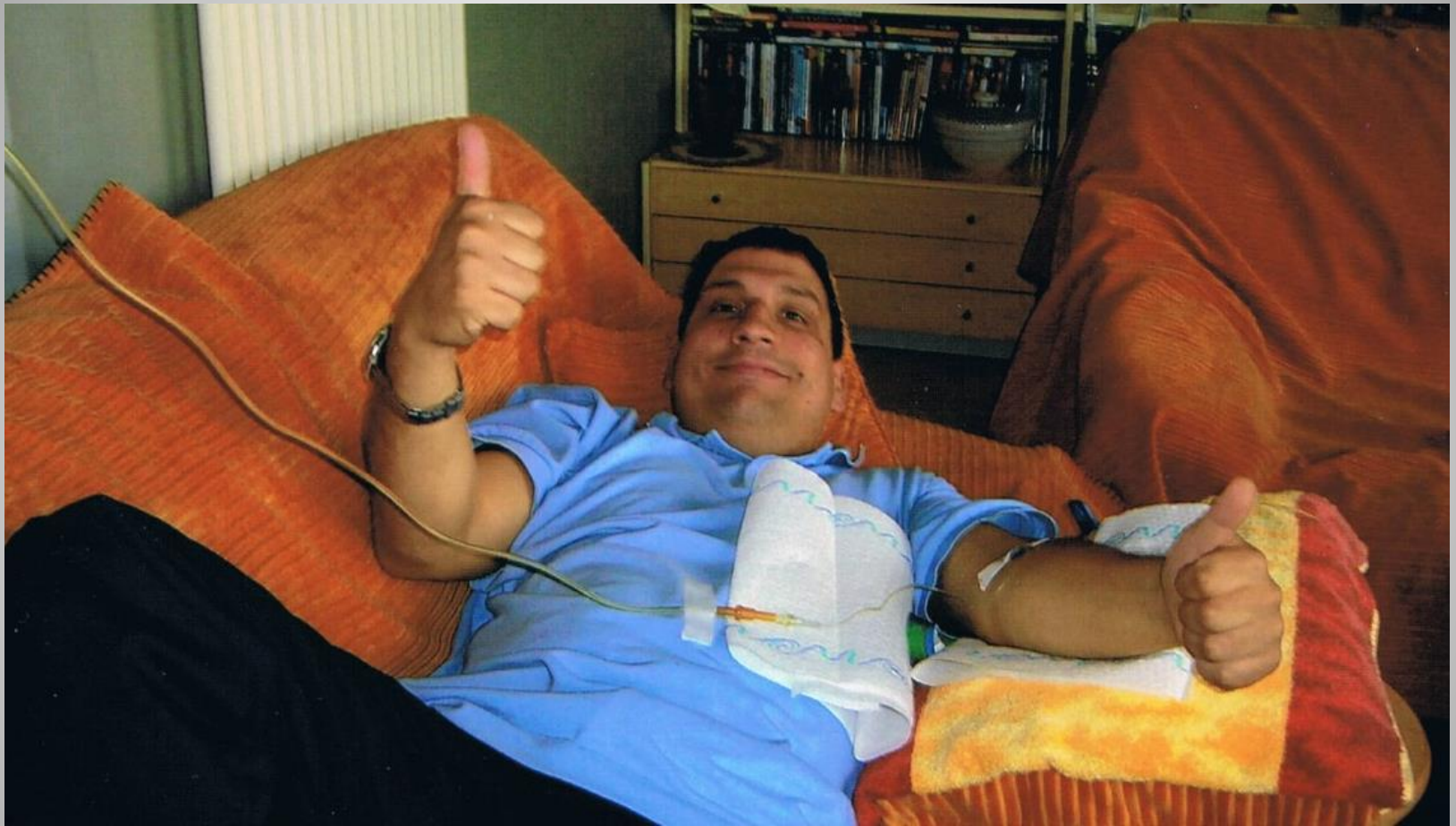Unser Grundstück auf einer Insel im teupitzer See



Der Inselweg

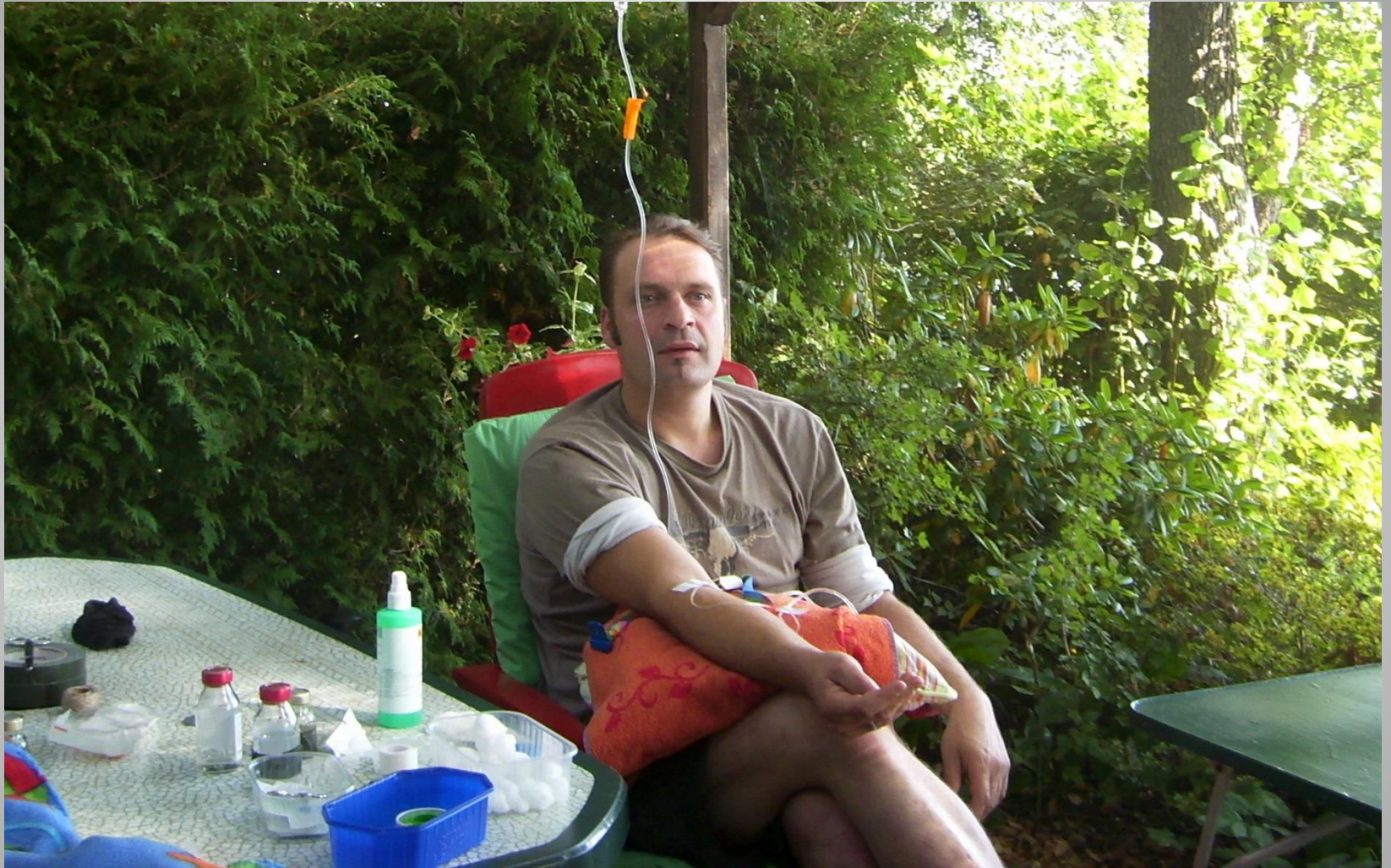

**Natur pur, ideales Ausbreitungsgebiet für
Zecken**

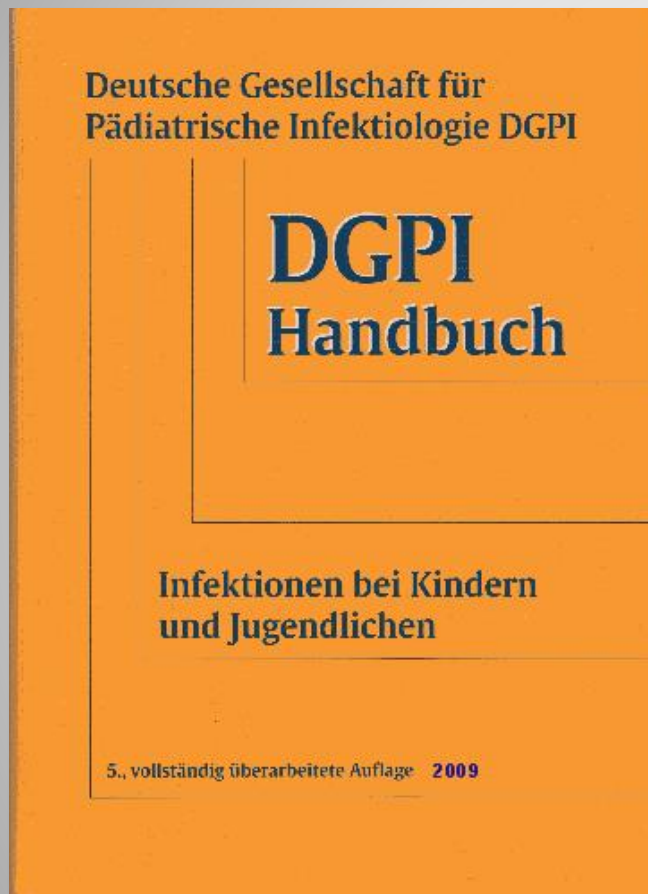

Erst nach zahlreichen von mir durchgeführten Infusionen verschwanden die Gelenkschwellungen und Schmerzen.

Mein Sohn ist sichtlich froh.



Auch der erste Sohn erhielt ein halbes Jahr lang Infusionen
mit verschiedenen Antibiotika



Grundlagenwissen zu Infektionen im Kindesalter vermittelt den Kinderärzten das zur Verfügung stehende Handbuch der DGPI. Es dient in der täglichen Praxis als Nachschlagewerk.

Meine Praxiserfahrungen bezüglich der durch Zecken übertragenen Erkrankungen beziehen sich von 2003 bis 2013 auf ca. 300 Patienten.

Unterschiedliche Grundauffassungen DGPI

- ▶ Bei der Borreliose handelt es sich um eine unkomplizierte Infektion. Eventuell damit im Zusammenhang stehende Co-Infektionen sind selten.
- ▶ Die Wahrscheinlichkeit der klinischen Manifestation nach Zeckenstich beträgt 2-4 %.
- ▶ Die Diagnose stützt sich auf Anamnese, klinisches Bild und den Nachweis von Antikörpern. Bei der Neuroborreliose auf die Liquor- Untersuchung.
- ▶ Da die Borreliose eine Erkrankung mit akutem Verlauf und guter Prognose ist, sind die Therapierichtlinien der DGPI ausreichend.

Unterschiedliche Grundauffassungen

Meine Praxiserfahrungen

- ▶ Die chronisch persistierende Borreliose ist eine komplizierte schwer zu behandelnde Erkrankung, Co- Infektionen sind häufig.
- ▶ Die Diagnose der chron. Verlaufsformen ist aufgrund der Vielfalt der Symptomatik kompliziert. Labordiagnostische Methoden sind nicht standardisiert.

Der Liquor Befund ist in der Regel negativ.

- ▶ Die Therapie ist nur im Frühstadium relativ unkompliziert. Bei längerem Fortbestehen entwickelt sich eine Multisystemerkrankung. Die Behandlung erfordert einen individuell auf jeden Patienten abgestimmten Therapieplan, Sie ist langwierig und zeitaufwendig.

Handbuch der DGPI

Frühe Manifestation lokalisiert (DGPI)

DGPI (80%)

Erythema migrans

Nach 1 – 3 Wochen an der
Zeckenstichstelle häufig

Spontanremission

Allgemeinsymptome wie
Fieber, Kopfschmerzen
treten selten auf

Meine Erfahrungen

Erythema migrans ist beweisend für
eine Infektion und in jedem Fall
behandlungsbedürftig

Allgemeinsymptome wie Fieber,
Glieder- Kopfschmerzen Müdigkeit,
Erschöpfung, Nachtschweiß,
Sehstörungen treten im
Frühstadium auf und sind
behandlungsbedürftig

Frühe Manifestation generalisiert (DGPI)

DGPI

meine Erfahrungen

Haut

Lymphozytom
solitäre Tumoren der Haut
Besonders Ohren,
Mamillen, Genitalbereich

Lymphozytom
Lymphknotenschwellungen und
generalisierte Lymphadenitis

Nerven- system

Facialisparese,
Hirnnervenausfälle,
Meningitis

Facialisparese ist fast immer
infektionsbedingt
Neuritis der Hirnnerven, als Folge
Hirnnervenausfälle

Ecephalitis, Ataxie
vereinzelt
Bannwarthsyndrom nur
bei Erwachsenen

Meningitis, bei positivem Liquor-
befund ist stationäre Behandlung
möglich
Vorwiegend bei Schulkindern und
Jugendlichen eher im Spätstadium
30% meiner Patienten



Frühe Manifestation generalisiert (DGPI)

	<u>DGPI</u>	<u>meine Erfahrungen</u>
Gelenke	Arthralgien Oligoarthritis	Spätstadium Spätstadium
Sonstiges	Herzrythmusstörungen sehr selten Myositis vereinzelt zu beobachten Augenaffektionen kasuistisch mitgeteilt	Spätes Stadium, nicht selten Muskelschmerzen 30% der Patienten 15% der Patienten


Spätstadium

DGPI: Systematische rein pädiatrische Studien liegen nicht vor

	<u>DGPI</u>	<u>meine Erfahrungen</u>
Haut	Acrodermatitis chronica atrophicans	Nur bei Erwachsenen Bei Kindern multiple Erytheme
Gelenke	Chronisch rezidivierende Arthritis Der Verlauf ist episodisch die Arthritis sistiert nach ein bis zwei Wochen, die Häufigkeit ist gering 3 – 5%. Sie kann jederzeit spontan ausheilen	30% Gelenkbeteiligung, alle Gelenke können betroffen sein, ohne Behandlung sistiert die Arthritis nicht, sie heilt auch nicht aus.
Neuroborreliose	Meningitis, Encephalitis Facialisparese	Neuritis der Hirnnerven neurologische und psychische Symptome

Neuroborreliose

DGPI	Meine Erfahrungen	
Hirnnervenausfälle		Neuritis der Hirnnerven 85% meiner Patienten
	1. HN	Geruch Geschmack selten
	2. HN	Sehstörungen, nicht selten
	3. HN	
	4. HN	Schielproblematik nicht selten
	6. HN	
	5. HN	Kiefer- u. Zahnschmerzen nicht selten
Facialisparese	7. HN	Facialis fast immer infektiös bedingt, aber selten
	8. HN	Gleichgewichtsstörungen, Schwindel, Tinnitus, Hörsturz, nicht selten
	9. HN	Glossopharyngeus Halsschmerzen, sehr häufig
	10. HN	Heiserkeit, Schluckstörungen, selten
Meningitis, Enzephalitis Ataxie eher späte Manifestation		Hier ist eine Klinikeinweisung möglich, weil bei positiven Liquorbefund eine intravenöse Therapie erfolgt.
Bannwarth Syndrom vereinzelt zu beobachten		30% meiner Patienten



Anamnese (Krankengeschichte)
Hinweis auf Zeckenstich, Erythema
migrans
(problematisch, da oft unbemerkt)

Aufenthalt in wald- und seenreichen
Gebieten, Freizeitaktivitäten

Erfassung der Symptome (Beschwerde-
fragebogen von Burascano)

Untersuchungsbefund

Labordiagnostik

Diagnostik

Anamnese

Somatisierungsstörung bei neurotisch versagensängstlicher
Persönlichkeit

Unklarer Erschöpfungszustand mit Schmerzsymptomatik

Immunsuppression als Regulationsstörung bei Zustand nach Infekt

Multiple Sklerose

Unklare Schmerzsymptomatik bei psychisch auffälliger
Persönlichkeit

Epilepsi, Narkolepsi, psychogener Anfälle

Tic-Störung (Tourett-Syndrom)


Purpura Schönlein- Henoch

Unklare Ataxie

Fieber unklarer Genese, unklare Infektion, Anämie

Asperger-Syndrom

Guillain-Barré-Syndrom



Anamnese (Krankengeschichte)
Hinweis auf Zeckenstich, Erythema
migrans
(problematisch, da oft unbemerkt)

Aufenthalt in wald- und seenreichen
Gebieten, Freizeitaktivitäten

Erfassung der Symptome (Beschwerde-
fragebogen von Burascano)

Untersuchungsbefund

Labordiagnostik

Diagnostik

Erfassung der Symptome

Neuritis der Hirnnerven 85%

Davon Halsschmerzen (N. glossopharyngius) 40%

Weitere Symptome:

Gesichtslähmungen (auch Facialisparesse) Visuseinschränkung,
Schwindel, Motilitätsstörungen der Augen (Schielproblematik)

Tinnitus, Hörminderung Zahnschmerzen, Schluckstörungen,
Heiserkeit 45%

Allgemeinsymptome 80%

Müdigkeit, Erschöpfung, Kopfschmerzen, Fieber, chronisches
Krankheitsgefühl, Schweißausbrüche, Schmerzsymptomatik,
Schwindel, Lymphknotenschwellungen

Neurologische Symptome

60%

Meningitis Encephalitis, Lymphozytäre Meningoradikulitis(M. Bannwarth) Anfallsleiden, Tic Störungen, Aufmerksamkeitsdefizit(Rückgang der schulischen Leistungen) Hirnleistungsstörungen mit Verlust zuvor erworbener geistiger und motorischer Fähigkeiten

Psychiatrische Symptome

60%

Depression, Angstzustände, Antriebslosigkeit, Aggressivität, emotionale Labilität

Respiratorische und Kardiologische Symptome 40%

Herzrhythmusstörungen, insbesondere Tachykardien, Kurzatmigkeit, Luftmangel, Engegefühl in der Brust

Muskel- und Skelettsystem

30%

Gelenk- und Muskelschmerzen, Gelenkentzündung
Gelenkschwellung

Haut

25%

EM, Lymphozytom, rezidivierende und multiple Erytheme unklare
ekzemartige Hauterscheinungen

Gastrointestinale- und urogenitale Symptome 25%

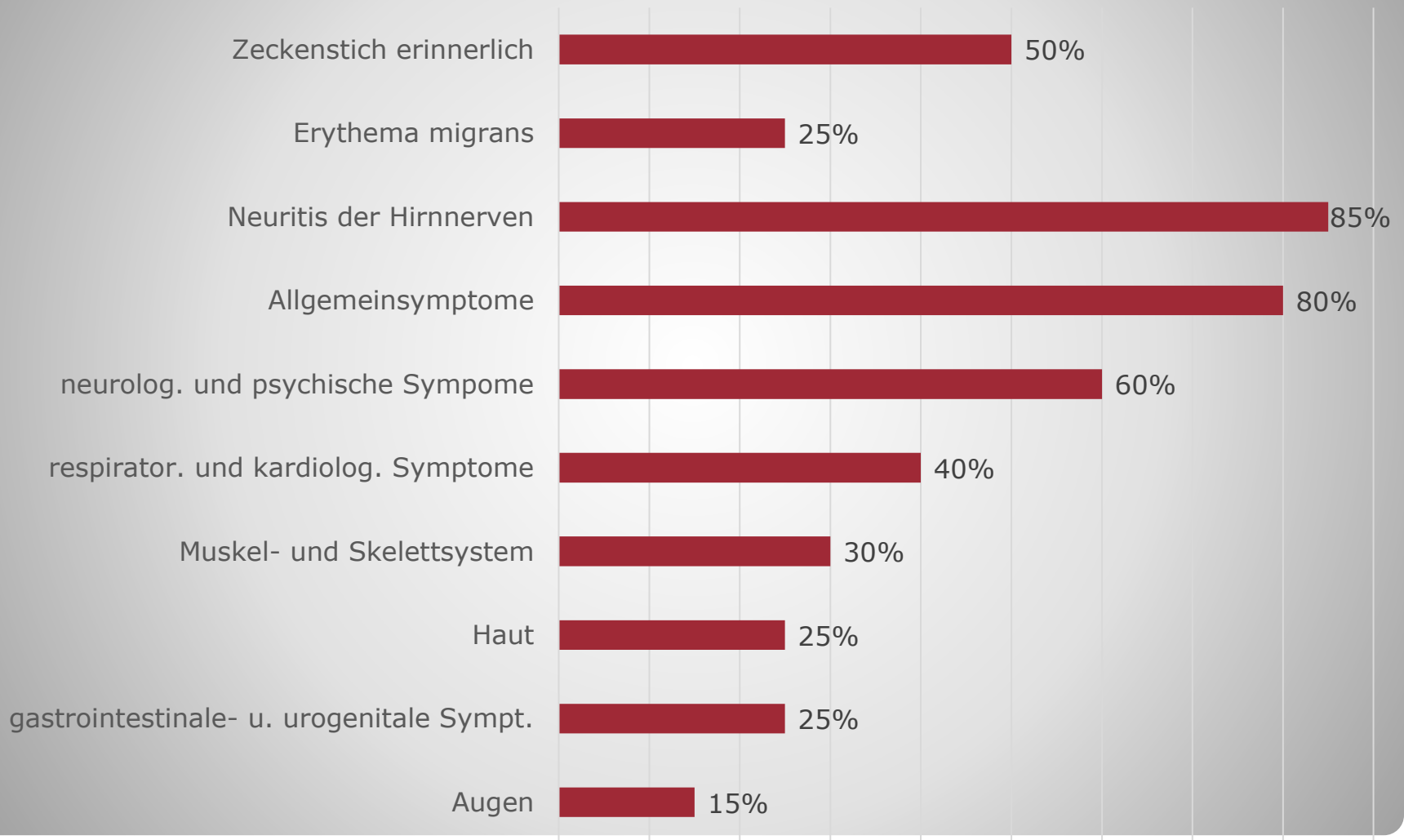
Bauchschmerzen, Übelkeit, Harnwegsinfekte


Augen

15%

Konjunktivitis, Uveitis, verbunden mit Rötung Fremdkörpergefühl,
vermehrter Tränenfluss, aber auch Trockenheitsgefühl (Blinzeln)
Schleiersehen, Lichtempfindlichkeit

Praxisbeobachtungen Symptomverteilung





Anamnese (Krankengeschichte)
Hinweis auf Zeckenstich, Erythema
migrans
(problematisch, da oft unbemerkt)

Aufenthalt in wald- und seenreichen
Gebieten, Freizeitaktivitäten

Erfassung der Symptome (Beschwerde-
fragebogen von Burascano)

Untersuchungsbefund

Labordiagnostik

Diagnostik

Labordiagnostik

DGPI

ELISA	Nur bei positive AK-Nachweis Bestätigungstest:Westernblot
Liquorbefund	Positiver Liquorbefund ((lymphozytäre Pleozytose, Nachweis von Borrelien Antikörpern) ist obligat für eine neurologische Manifestation.
PCR	Bietet eine weitere diagnostisch Möglichkeit, für die Routinediagnostik nicht geeignet

Labordiagnostische Möglichkeiten in meiner Praxis

Elisa, Westernblot, IFT, LTT, Elispot, PCR Dunkelfeldmikroskopie

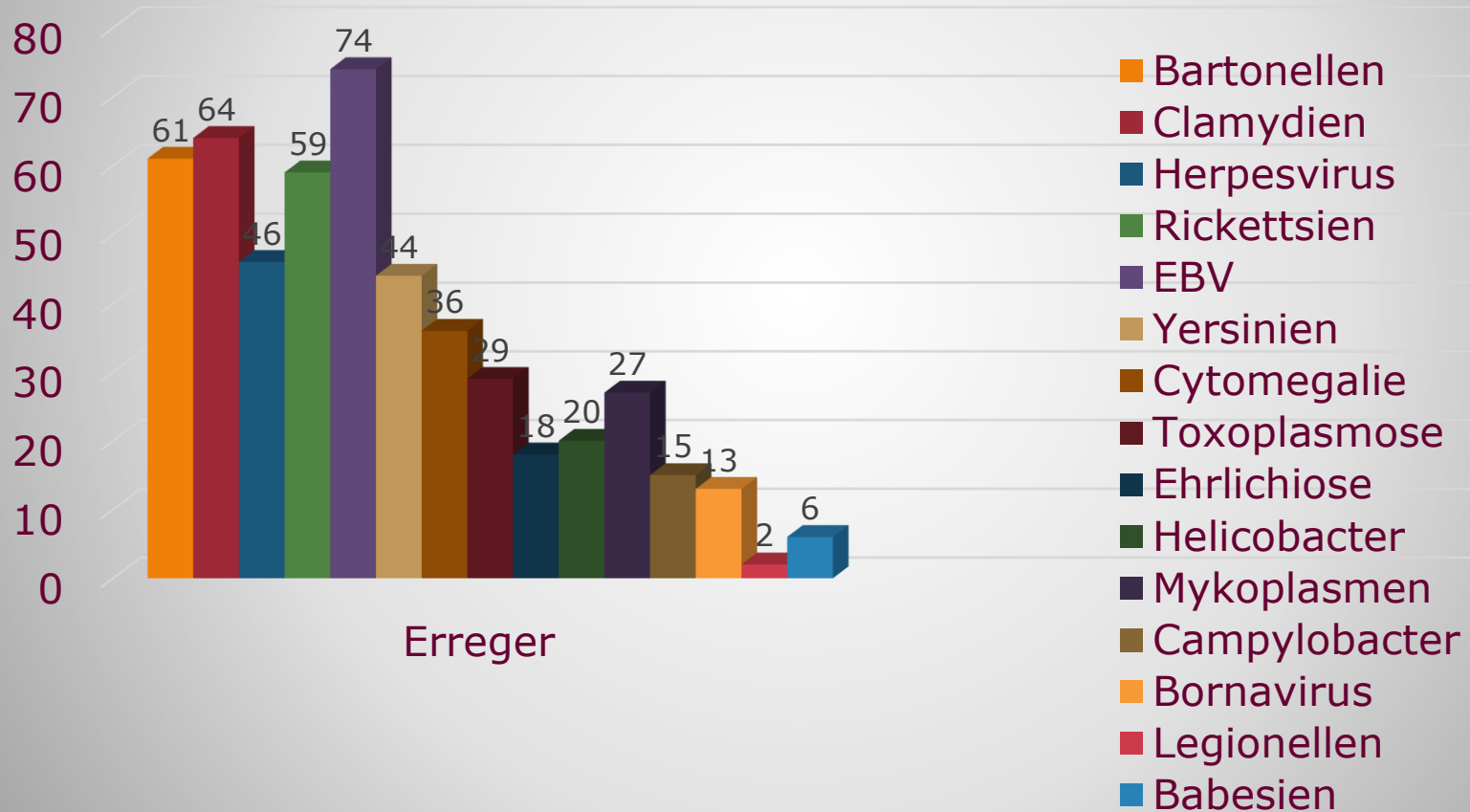
Untersuchungen, die Aufschluss über das Immunsystem geben:

BB, CRP, Elektrophorese, Immunglobuline, IGG Subklassen, antinukleäre Antikörper, Zytokine (Interleukin 1, 2 TNF alpha, IFN gamma, Thyreoglobulin Antikörper, Vitamin D Metaboliten, Lymphozytentypisierung, insbesondere CD 57 Zellen.

Untersuchung auf Co-Infektionen: Bartonellen, Ehrlichien, Rickettsien, Babesien, Chlamydien, Mykoplasmen, Yersinien, Helicobacter, Campylobacter, Toxoplasmose, FSME,- Herpes,- Cytomegalie,- EBV- Virus, Legionellen, Borna-Virus.

Bei neurologischer Manifestation: EEG SPECT- Untersuchung

Co- Infektionen im Rahmen der Diagnostik



Therapie im Frühstadium

DGPI

Indikation

Erythema migrans

Borrelienlymphocytom

Amoxicillin 50 mg/kg KG

Cefuroxin 20-30 mg/kg KG

alternativ Macrolide

Therapiedauer 10 Tage

bei Persistenz 20-30 Tage

Die Therapiedauer muss
nicht bis zur Normalisierung
des Befundes ausgedehnt
werden

Behandlung in meiner Praxis

zusätzliche Indikationen

Fieber, grippeähnliche
Symptome

Amoxicillin 100 mg/kg KG

Cefuroxin 30 mg/kg KG

Macrolide, Clindamycin im
Wechsel

Therapiedauer 6 Wochen

Bis zur Normalisierung der
Befunde

**Eine ordnungsgemäße Behandlung im Frühstadium
verhindert ein Spätstadium**

DGPI: Therapie der LYME-Borreliose im Spätstadium

Parenterale Therapie

Indikation: Neuroborreliose, Lyme-Arthritis, Lyme-Karditis

Ceftriaxon 50 mg/kgKG/Tag in 1 ED (max. 2 g/Tag) 14 Tage² oder
Cefotaxim 200 mg/kgKG/Tag in 3 ED (max. 6 g/Tag) 14 Tage² oder
Penicillin G³ 500.000 IE/kgKG/Tag in 4 ED (max. 12 Mega IE/Tag)
14 Tage

Pädiatrische Therapiestudien liegen nicht vor. Evidenzgrade und Erfahrungen beruhen vorwiegend auf Studienergebnissen von erwachsenen Personen. Die Therapiedauer muss nicht bis zur Normalisierung des Befundes ausgedehnt werden.

Therapierichtlinien für das Spätstadium in meiner Praxis

Ziel: Das entgleiste Immunsystem zu befähigen, die Erreger in Schach zu halten. Rezidive können auftreten und müssen erneut behandelt werden.

Rezidive treten bei Schwäche des Immunsystems auf:

- Impfungen (insbesondere FSME)

- andere Infektionen

- Operationen, Stress

Kinder haben in der Regel ein intaktes Immunsystem, die Behandlung ist erfolgversprechend

Je jünger die Kinder, desto schneller stellt sich der Erfolg ein.

Auch bei Kindern kommt es während der Therapie häufig zu Herxheimer –Reaktion mit Symptomverstärkung und Hinzutreten neuer Symptome.

DGPI: Bei einigen Patienten wurde während der ersten 3 Therapietage eine Herxheimer- Reaktion beschrieben.

Die Wahl des Antibiotikums und die Dauer der Behandlung hängen vom Stadium der Erkrankung ab.

Im Akutstadium (Bakterien befinden sich noch in der Blutbahn) eignen sich Penizillin und deren Derivate. Behandlungsdauer 6 Wochen

Im chronischen Stadium (Bakterien befinden sich in Zellen und Geweben) müssen Antibiotika Anwendung finden, die auch dort anfluten:

Minocyclin, Tetrazyklin, Docycyclin, bei Kindern vorwiegend

Clindamycin

Makrolide

Cephalosporine der 3. Generation

Metronidazol, Fluconazol, Tinidazol

Rifampicin

Behandlungsdauer: Monate bis Jahre

Wahl des Antibiotikums erfordert:

1. Kenntnis des Erregerspektrums
2. Berücksichtigung der trickreichen Überlebensstrategien der Bakterien
Umwandlung der Oberflächenantigene
Rückzug in schlecht durchblutetes Gewebe
intrazellulärer Rückzug (besonders Endothelzellen der Gefäße).
Gleichzeitige Übertragung verschiedener Erreger
Interaktion mit Co- Infektionen, dadurch können ruhende, durchgemachte Infektionen reaktiviert werden
3. Beachtung der Persisterformen der Bakterien, die die Chronifizierung und den schubartigen Verlauf erklären könnten:
Zystische und L- Formen. Sie überleben Temperaturen von über 100°C, UV- Licht und ionisierende Strahlung. Aus einem Zysteninhalt können 50 neue Bakterien entstehen.
Zellwandlose Formen , die in körpereigene Zellen eindringen
Bakterienkolonien unter einer gelartigen Außenwand (Biofilme)

Die Erreger sind deshalb so gefährlich, weil sie verschiedene Überlebensstrategien entwickeln, praktisch alle Gewebe und Zellen befallen und nach Absetzen des Antibiotikums erneut auftauchen können.

In der einschlägigen Fachliteratur finden diese Fakten keinerlei Erwähnung, die Spätfolgen werden ignoriert.

**Zwei Dinge pflegen den Fortschritt in der
Medizin aufzuhalten:
Autoritäten und Systeme**

Rudolf Virchow

Verschiedene Möglichkeiten der Therapie

Zyklische Anwendung verschiedener Antibiotika mit unterschiedlicher Wirkungsweise im Wechsel.

Gleichzeitige Anwendung verschiedener Antibiotika, die sich in ihrer Wirkungsweise ergänzen.

Gepulste Therapie 3-4 Tage Gabe 3-4 Tage Pause/Woche

Intravenöse Anwendung (eventuell mit Katheder) um höhere Wirkspiegel zu erzielen.

Therapieschema Dr. Jadin:

7 bis 12 Tage Anwendung der Antibiotika, auch in Kombination

21 Tage Pause

Zusatzmedikation: Pantoprazol, Vitamin B-Komplex, Lactobazillus

Weitere Prinzipien der Behandlung:

- ◆ Führung eines Symptomtagebuches
- ◆ Gesunde Ernährung, ausreichend Schlaf
- ◆ Darmsanierung, Toxinausschwemmung
- ◆ Schmerzmittel im Bedarfsfall (bei Kindern Ibuprofen)
- ◆ Perenterol oder Mutaflor gegen Durchfall
- ◆ Nystatin vorbeugend gegen Pilzbefall
- ◆ 1 Wurmkur während der Behandlung
- ◆ Vitamin B-Komplex, Gingium durchblutungsfördernd
- ◆ Protonenpumpenhemmer, Hydroxycyclochin
- ◆ Trental bei Schwindel und Tinnitus

Kontraindiziert sind:

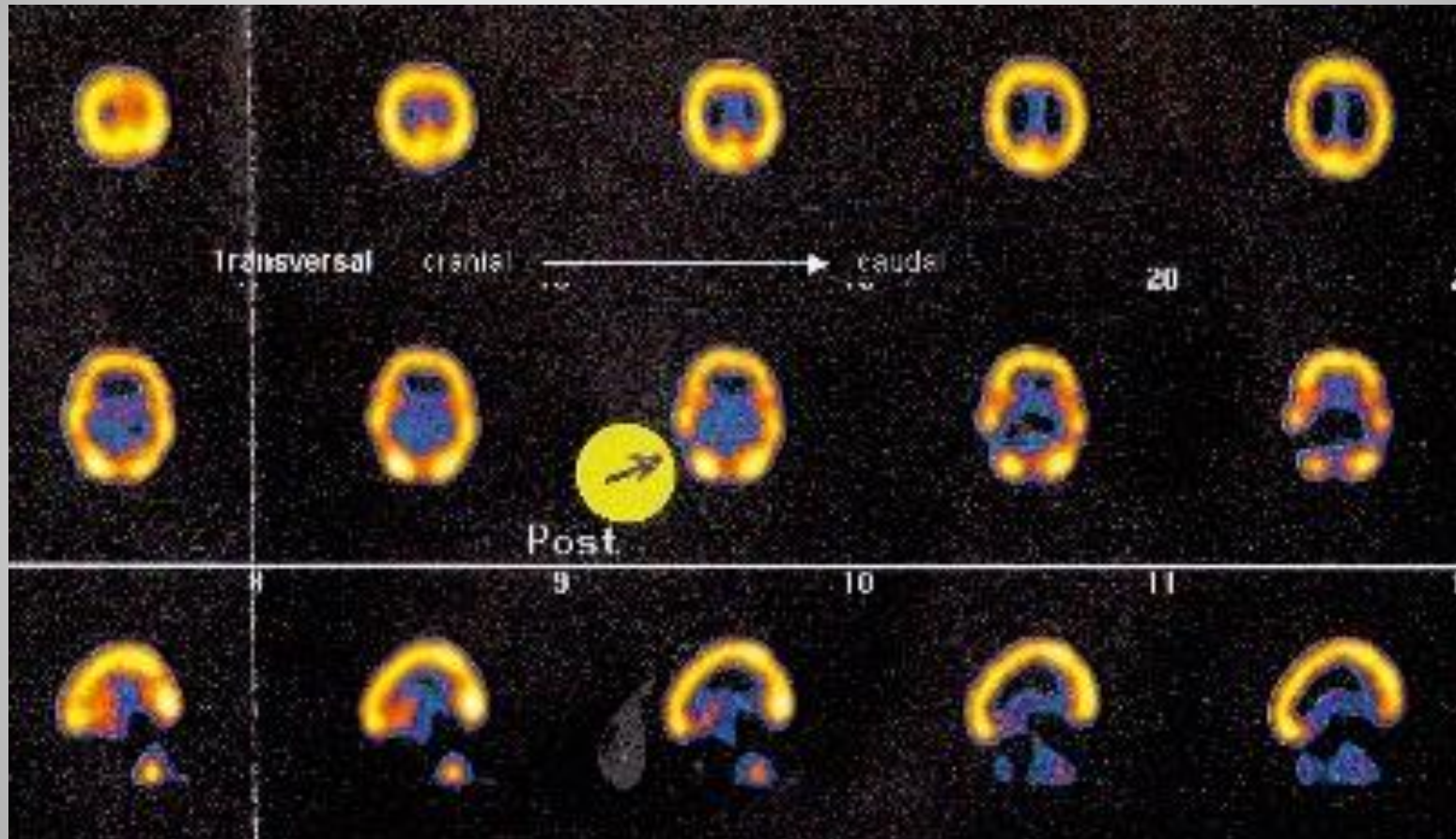
- ◆ Kortison, Immunsuppressiva
- ◆ Eisen (wird von den Bakterien bevorzugt verbraucht)
- ◆ Die Vitamine A D E K nisten sich im Fettgewebe ein und sind Nährstoffe für Bakterien
- ◆ Milchprodukte und fettreiche Ernährung

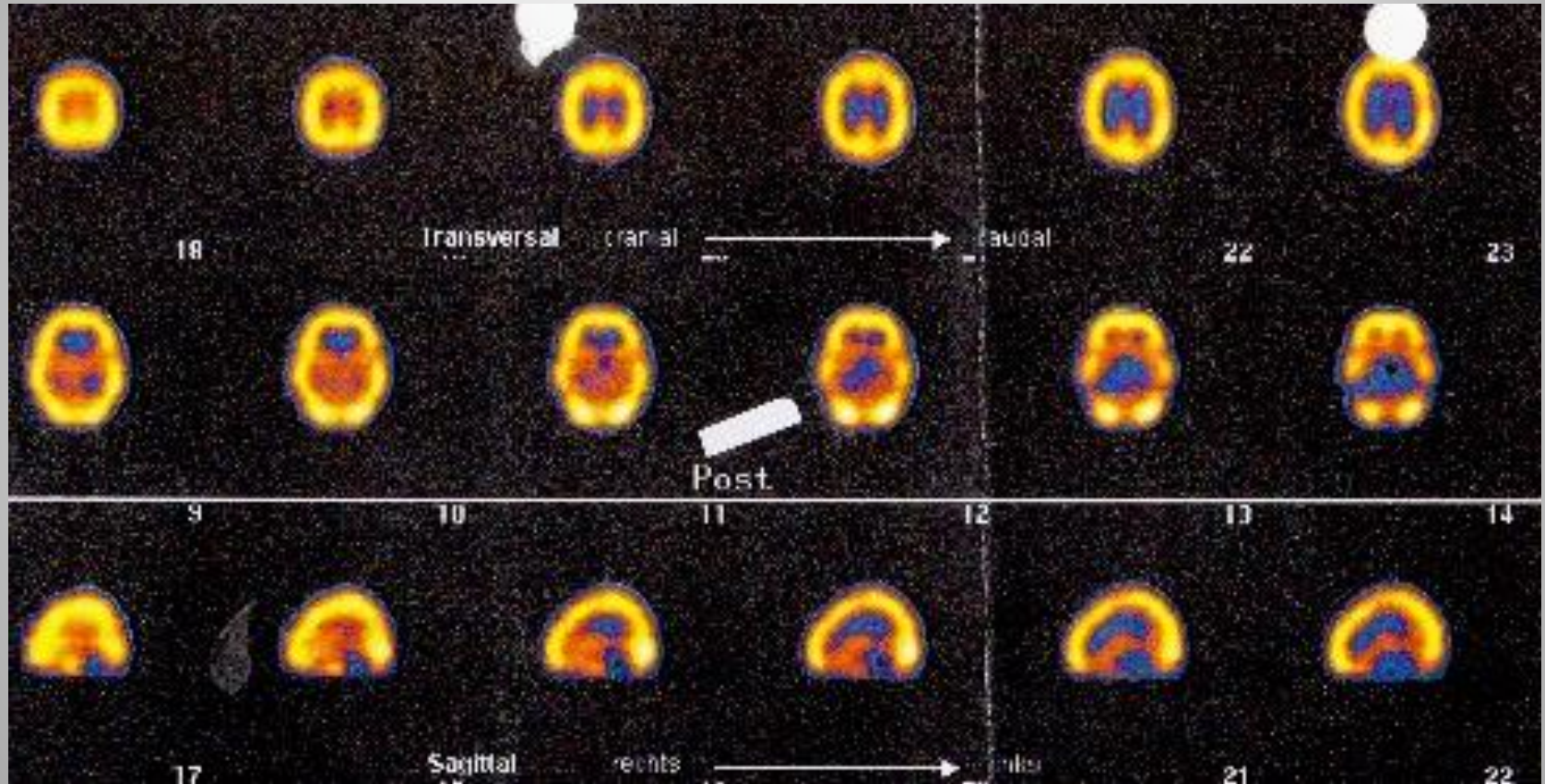
Fallbeispiele

- | | |
|-----------|--|
| Patient 1 | achtjähriger Junge mit komplizierten generalisierten Krampfanfällen |
| Patient 2 | achtjähriger Junge mit vielfältiger Schmerzsymptomatik und Erschöpfungszustand |
| Patient 3 | sechsjähriger Junge mit Tourettsyndrom |
| Patient 4 | sechsjähriges Mädchen mit Purpura Schönleihenoch |
| Patient 5 | neunjähriges Mädchen mit psychogenen Anfällen |

- März 2007 Zeckenstich mit Erythema migrans
- April 2007 Übelkeit, Erbrechen, verschwommene Sprache, dann Bewusstlosigkeit und Nystagmus
Krankenhaus: Komplex partielle Anfälle, antiepileptische Therapie
- Januar 2008 Bei Infekt der oberen Luftwege erneuter Krampfanfall, wieder stationär EEG Befund Herdgeschehen re parietooccipital
- März 2008 ELISA positiv
Westernblot IgM Banden: OspC VLSE p39
IgG Banden: VLSE p39 p83 BBA 36
BB0 323 Crasp 3
Signifikante Antikörperreaktion, Therapie empfohlen
- April 2008 IgM nur Flaggelinbande
IgG: 17 21 30 39 43 58 75 83 KDA VLsE
Die Befundkonstellation weist auf eine Infektion mit Borrelien hin,
CD 57 Zellen: 26,4
IgG3 erhöht, IgG 4 erniedrigt, sonst keine auffälligen Befunde, keine Co-Infektionen

SPECT- Untersuchung





Therapie

- 01.05.08 - 12.06.08 Cefuroxim
- 13.06.08 - 23.07.08 Clarithromycin
- 24.07.08 - 04.09.08 Clindamycin
- 05.09.08 - 19.11.08 insgesamt 10 Wochen Rifampicin



8 jähriger Junge mit lebensbedrohlichen generalisierten Krampfanfällen, Noteinweisung ins Krankenhaus, antikonvulsive Therapie, Herdgeschehen im EEG und bei der SPECT- Untersuchung. Nach einjähriger Behandlung anfalls- und beschwerdefrei ohne Antikonvulsiva, völlige Rückbildung des Herdes.

Zeckenstiche: März 2003, Mai 2005, Juni 2006

Symptome seit 2006

Kopfschmerzen, Müdigkeit, Fieberschübe, Schwindel Gleichgewichtsstörungen, Antriebsschwäche, Konzentrationsschwäche, Halsschmerzen, Muskel- und Gelenkschmerzen, Parästhesien, Polyneuropathie, Bauchschmerzen, Herzrhythmusstörungen, Kurzatmigkeit, Brustschmerzen, allgemeine Schwäche, Mattigkeit, Erschöpfung, Haarausfall, Kraftlosigkeit, Appetitlosigkeit, unklare juckende Hauteffloreszenzen

Klinikaufenthalte

Klinikum Krefeld, Universitätsklinik Düsseldorf

Patient 2



September 2006

Unklarer Erschöpfungszustand mit Kopf-,
Bauch-, Muskel- und Gelenkschmerzen.
Zahlreiche stationäre Behandlungen.

Diagnosen:

Unklare Kopf- Glieder- und Bauchschmerzen

Unklarer Erschöpfungszustand

Leistungseinschränkung und verstärkte Müdigkeit nach Virusinfekt

Entrikuläre Extrasystolie; kein Anhalt für Myokarditis

Befunde:

ELISA negativ

Westernblot IgG nur 58kD Bande IgM Flaggelinbande

CD 57-Zellen 34,2

LTT positive Reaktionen auf Borrelienantigen

Erreger:

Borrelien, Rickettsia mooseri, Rickettsia conori, Chlamydia pneumonia, Mykoplasma pneumonia, Cytomegalie Virus

Therapie

Mai Juni 2007	Ceftriaxon 2g i.v., Cefuroxim 100mg oral
Juni Juli 2007	Clarithromycin 500mg i.v. 3 Tage/Woche Clarithromycin 250 mg 2.1Tbl. 4 Tage/Woche

Pause

18.08. - 03.10.07	Clindamycin
04.10. - 24.10.07	Cefotaxim 2g 2 mal täglivh i.v.
29.10. - 29.11.07	Roxithromycin Trimetoprim

Pause

Januar 2008	Clindamycin
Februar bis September 2008	Therapieschema Dr. Jadin



Derselbe Patient im Sommer 2008
Nach zweijähriger Behandlung.



Der Junge entwickelte trotz Behandlung ein Tourettesyndrom mit ruckartigen Schleudern des Kopfes nach hinten, aufreißen des Mundes beim Zurückfallen des Kopfes, Zupschnappen des Mundes mit Schnalzen alle 20 Sekunden.

Krankenhauseinweisung mit der Bitte um intravenöse antibiotische Behandlung

Stationäre Diagnostik: Borrelienserologie ELISA–Suchtest negativ

Liquorstatus MRT und EEG unauffällig

Die Neuroborreliose als Ursache der Ticstörung wurde ausgeschlossen

Weiterbetreuung der Ticstörung im SPZ wird empfohlen.

Therapie in meiner Praxis

Insgesamt 6 Monate Antibiotika und Antibiotika-Kombinationen monatlich im Wechsel

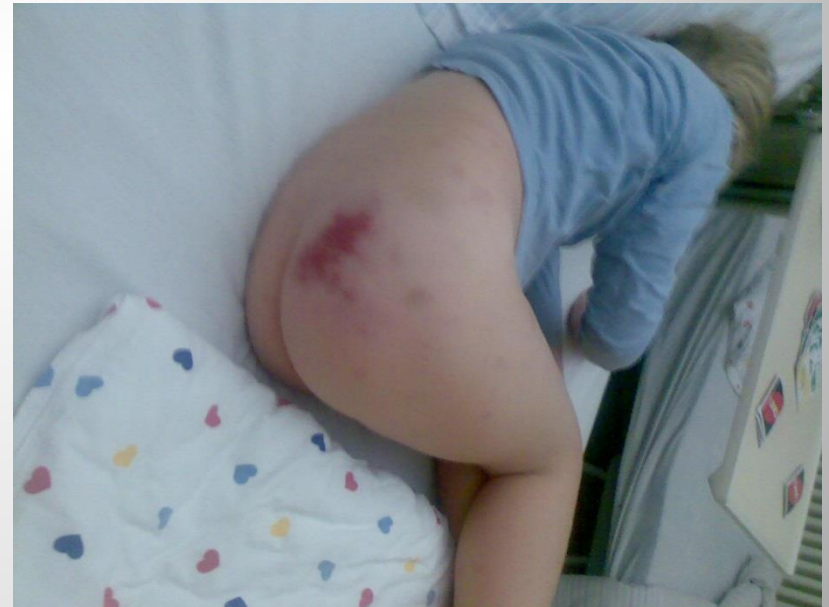
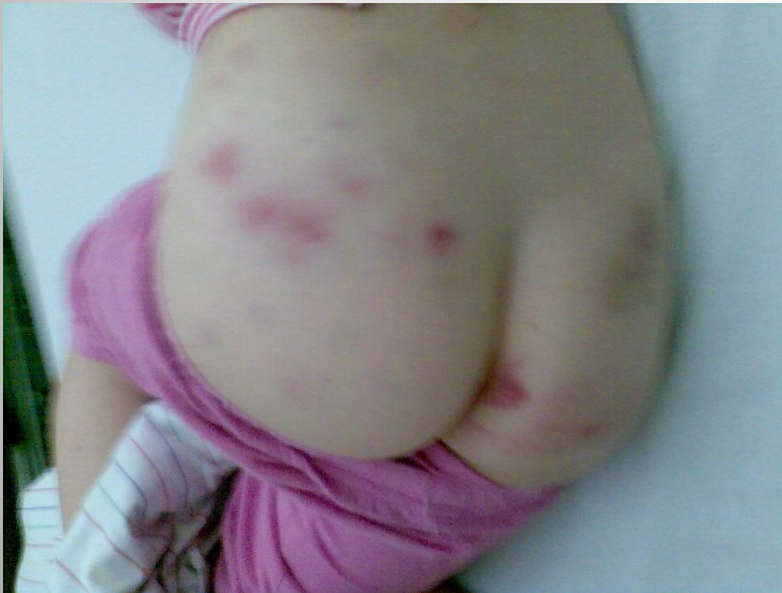
Patient ist jetzt 13 Jahre alt, Klassenbester,
konnte sich nicht mehr an mich erinnern



6-jähriges Mädchen, keine Purpura Schönlein- Henoch,
sondern chronisch persistierende Borreliose mit Co-Infektionen

31.12.08 Multiple Hämatome und Petechien an den unteren Extremitäten und Gesäß, groblammelläre Hautschuppungen an den Händen, Schmerzen in Muskeln und Gelenken

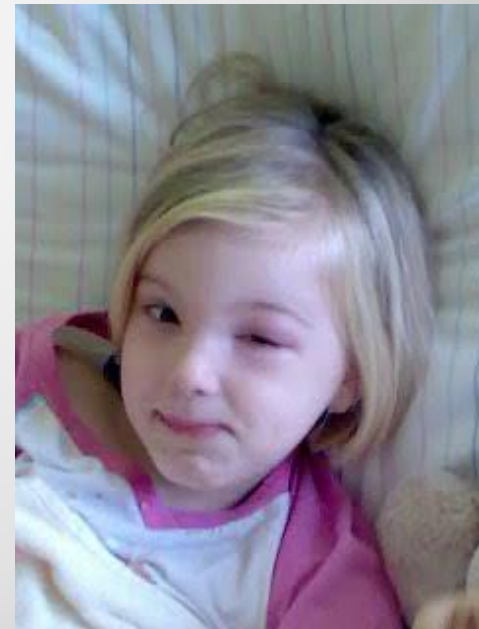
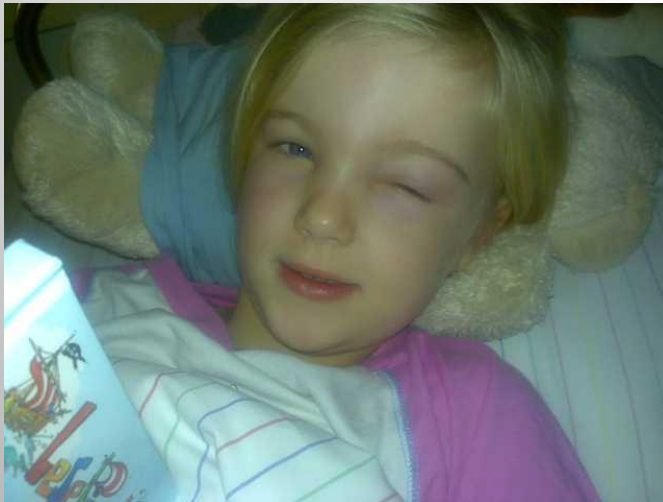
Stationär vom 31.12.2008 bis 09.01.2009

Diagnose:

Purpura Schönlein-Henoch und klinische Sinusitis maxillaris

Diagnostik im Krankenhaus: Alle Befunde im Normbereich



Patient 4



Am 9. 1. 2009 wurde die Patientin mit multiplen Hämatomen, Petechien und Gelenkschwellungen unter Schmerzmedikation mit Indometacin im Rollstuhl entlassen

Diagnostik in meiner Praxis

Antikörpernachweis

Borrelien

EIA: negativ

IFT: Titer 1:128 IgG AK

Nachgewiesene IgG-Banden:

OspA, 58, 83kd, VLSE

IgM: nur Flaggelinbande

Antikörper (IgG) gegen weitere Erreger:

Camphylobacter, Helicobacter, Mycoplasma pneumoniae,
Rickettsia conori (grenzwertiger Titer) Herpes simplex Virus 1
und 2

Diagnostik in meiner Praxis

IgG 1 erhöht	Interleukin 2 Rezeptor erhöht
IgG3 erhöht	TNF alpha erhöht
IgG 4 erniedrigt	CD 4 / CD 8 Ratio erniedrigt
Vitamin D 25 erniedrigt	CD 3 Zellen erniedrigt
Cortisol erhöht	
Cd 57 Zellen im Verlauf 2009 bis 2012: 100 69 43 34	

Therapieschema Dr. Jadin (7 Tage) verwendete Antibiotika:

Februar 2009	Minocyclin / Roxithromycin
März 2009	Tetracyclin / Metronidazol
April 2009	OTC
Mai 2009	Doxycyclin / Ciprofloxacin
Juni 2009	Clindamycin
Juli 2009	Rifampicin
August 2009	Metronidazol
September 2009	Clarithromycin
Oktober 2009	Cefixim
November 2009	Azithromycin
Dezember 2009	Tetragelomyrtol

2 Jahre völlige Beschwerdefreiheit

Februar 2012:

Gelenkschwellungen,
erythemartige Hauteffloreszenzen

Erneute gepulste Therapie:

März 2012

Tetracyclin / Metronidazol

April 2012

Minocyclin / Roxithromycin

Mai 2012

Rifampicin / Azithromycin
und Zusatzmedikation

Sommer 2012

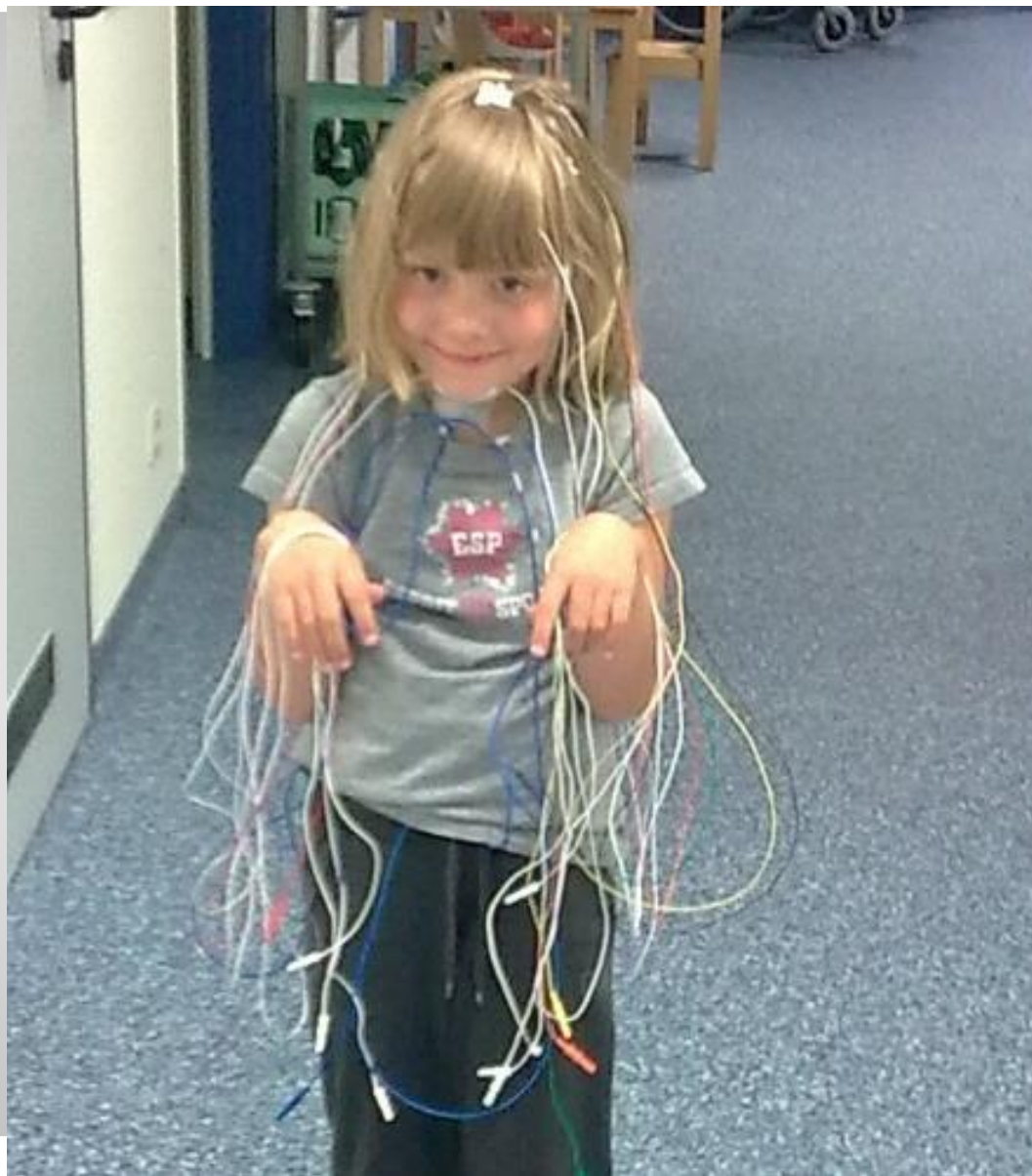

Ende gut, hoffentlich alles gut!

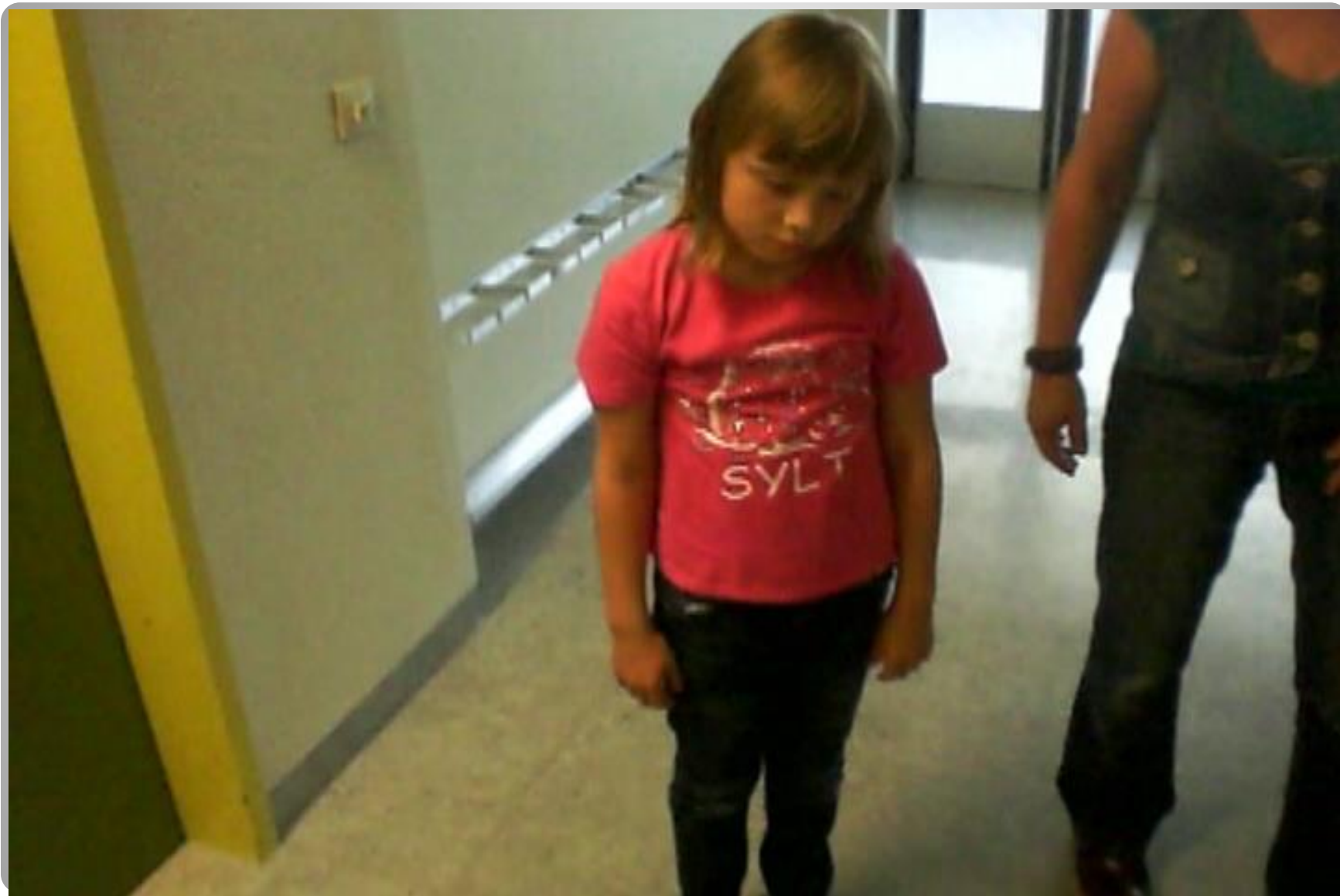

2006 -2011 2009	insgesamt 10 Zeckenstiche, kein Erythem Herzrasen, Schweißausbrüche Kinderklinik Paderborn, rezidivierende Tachykardien
Januar 2010	Ruhr-Uni Bochum Zentrum für angeborene Herzfehler Supraventrikuläre Tachykardien
März 2010	Erstmals Sturzereignisse Neuropsychiatrische Behandlung
August 2010	Uni-Klinik Münster Absencen-Epilepsie, antiepileptische Therapie

Patient 5



- Nov. 2010 Umstellung der antiepileptischen Therapie
- Juni 2011 Epilepsiezentrum Bethel
Keine Absencen, keine Epilepsie, keine Narkolepsie,
sondern
Psychogen ausgelöste Anfälle
- August 2011 Kinderklinik Datteln psychogene Anfälle
- Sept. 2011 Diagnose Borreliose
Antibiotische Therapie (Ceftriaxon i.v.) Kinderärztin
und Dr. Gabel
- Januar 2012 Kinderklinik Paderborn
Psychogene Anfälle



November 2012

Vorstellung in meiner Praxis

Broviac-Katheder re Vena jugularis

Erreger *Borrelia burgdorferi*

Borrelia garinii

Bartonella haenselae *Camphylobacter jejuni*

Camphylobacter coli

Helicobacter pylori

Anaplasma phagozytophilum

Ehrlichia chaffensis

Herpes Virus 1 Herpes Virus 6

Mycoplasma pneumonia

Rickettsia conori, *Rickettsia typhi*

Ureaplasma urealyticum

die Serologie war negativ

positiver LTT Borrelien sprach eindeutig für eine zelluläre Immunreaktion gegen Borrelien

CD-57 Zellen . 49

Therapie

Artemisia standing

November 2012	Metronidazol i.v.
Dezember 2012	Clarithromycin i.v., Clindamycin oral
Januar 2013	Clarithromycin i.v., Clindamycin oral
Februar 2013	Eremfat i.v.
März 2013	Doxycyclin i.v. Cotrimoxazol oral
April- Mai 2013	Azithromycin i.v. Ceftriaxon i.v.
Juni	Metronidazol i.v. 10 Tage
Juli 2013	Clindamycin i.v.
Juli- August 2013	Cefotaxim i. v. Azithromycin oral
September 2013	Ceftriaxon i.v. Azithromycin oral
Oktober 2013	Clarithromycin i.v. Tinidazol oral
November 2013	Eremfat i.v. Cotrimoxazol oral Entfernung des Katheders
Dezember 2013	Amantadin 4 Wochen Anschließend Helicobacter-Erradikation (Amoxizillin, Clarithromycin, Pantoprazol)



Sommer 2013

Meine Anfälle waren nicht psychogen, denn ich bin fast wieder gesund

Menschen mit einer neuen Idee gelten so lange als Spinner, bis sich die Sache durchgesetzt hat.

Dann behaupten alle,
sie haben es schon immer gewusst.